copyright by all rights reserved Quintessenz

Johannes von der Gathen

Behandlung einer generalisiert schweren chronischen Parodontitis

Möglichkeiten des Zahnerhaltes

Johannes von der Gathen
Dr. med. dent., M.Sc.
Fachzahnarzt für Oralchirurgie
Praxis Dr. von der Gathen
Peterstr. 15
46236 Bottrop

E-Mail:
paro@drvondergathen.de

INDIZES *Gesteuerte Geweberegeneration, schwere chronische Parodontitis, parodontale Therapie/Chirurgie, Schmelzmatrixproteine*

Im Zuge der Behandlung einer schweren Parodontitis mit fortgeschrittenen Attachmentverlusten ist die Regeneration der verlorengegangenen Stützgewebe unter Erhalt der Ästhetik wünschenswert. Im Zuge der regenerativen Parodontalchirurgie mit Schmelzmatrixproteinen kann dieses Ziel erreicht werden. Die systematische Parodontitistherapie einer generalisiert schweren chronischen Parodontitis wird anhand des Fallberichts einer 56-jährigen Patientin mit anschließender regenerativer Therapie beschrieben.

Einleitung

Die Behandlung der 56-jährigen Patientin wurde am 14.04.11 begonnen. Beendet wurde die korrektive Therapie am 24.10.11. Seit dem 17.04.12 wird eine unterstützende Parodontitistherapie durchgeführt.

Anamnese

Allgemeine Anamnese

Die Familienanamnese der 56 Jahre alten Patientin war unauffällig. Sie hatte einen leicht erhöhten Blutdruck. Im Jahr 2000 war die Patientin aufgrund eines Mammakarzinoms in Behandlung. Dieses wurde mit einer kombinierten Strahlen-Chemo-Therapie behandelt. Die genauen Strahlungsdosen bzw. die Medikamente der Chemotherapie sind nicht bekannt. Es lag eine Unverträglichkeit auf Cortison vor. Die Patientin ist Nichtraucherin und hat niemals geraucht.

Spezielle zahnärztliche Anamnese

Die Patientin stellte sich erstmalig am 14.04.11 in unserer Praxis vor. Sie wurde vom behandelnden Hauszahnarzt mit der Bitte um Therapieübernahme bei bestehender Parodontitis zu uns überwiesen. Die Patientin befand sich bereits seit einigen Jahren beim Hauszahnarzt in der Parodontitistherapie mit regelmäßiger UPT. Von diesem wird die Patientin auch weiterhin prothetisch und konservierend versorgt. In den vorangegangenen Jahren wurde bereits dreimal ein subgingivales Scaling ohne adjuvante Gabe von Antibiotika durchgeführt. Der Zahn 22 wurde im Zuge der Parodontitistherapie extrahiert. Die letzte subgingivale Reinigung erfolge im September 2009. Nach einem Taschenabszess am Zahn 47 wurde auch dieser vom Hauszahnarzt am 03.02.11 entfernt. Als sich am 23.02.11 ein weiterer PA-Abszess am Zahn 46 zeigte, wurde die Patientin mit der Bitte um Behandlungsübernahme zu uns überwiesen. Die Patientin zeigte eine gute Mundhygiene und verwendet seit vielen Jahren täglich Hilfsmittel zur Zahnzwischenraumpflege. Dennoch zeigten sich vor allem in der

Manuskript
Eingang: 26.01.2013
Annahme: 09.09.2013

copyright by all rights reserved Quintessenz

Abb. 1 Klinischer Befund bei Erstvorstellung am 14.04.11.

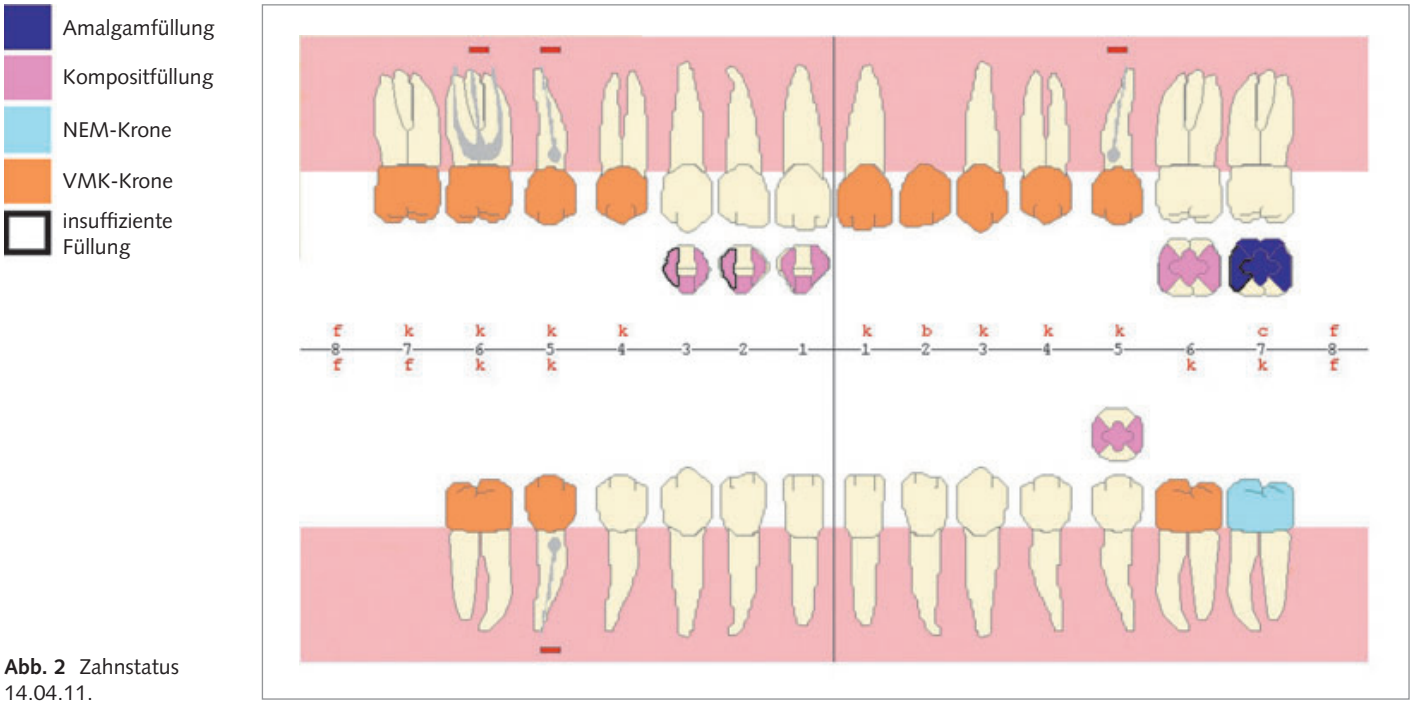

Abb. 2 Zahnstatus 14.04.11.

copyright by all rights reserved Quintessenz

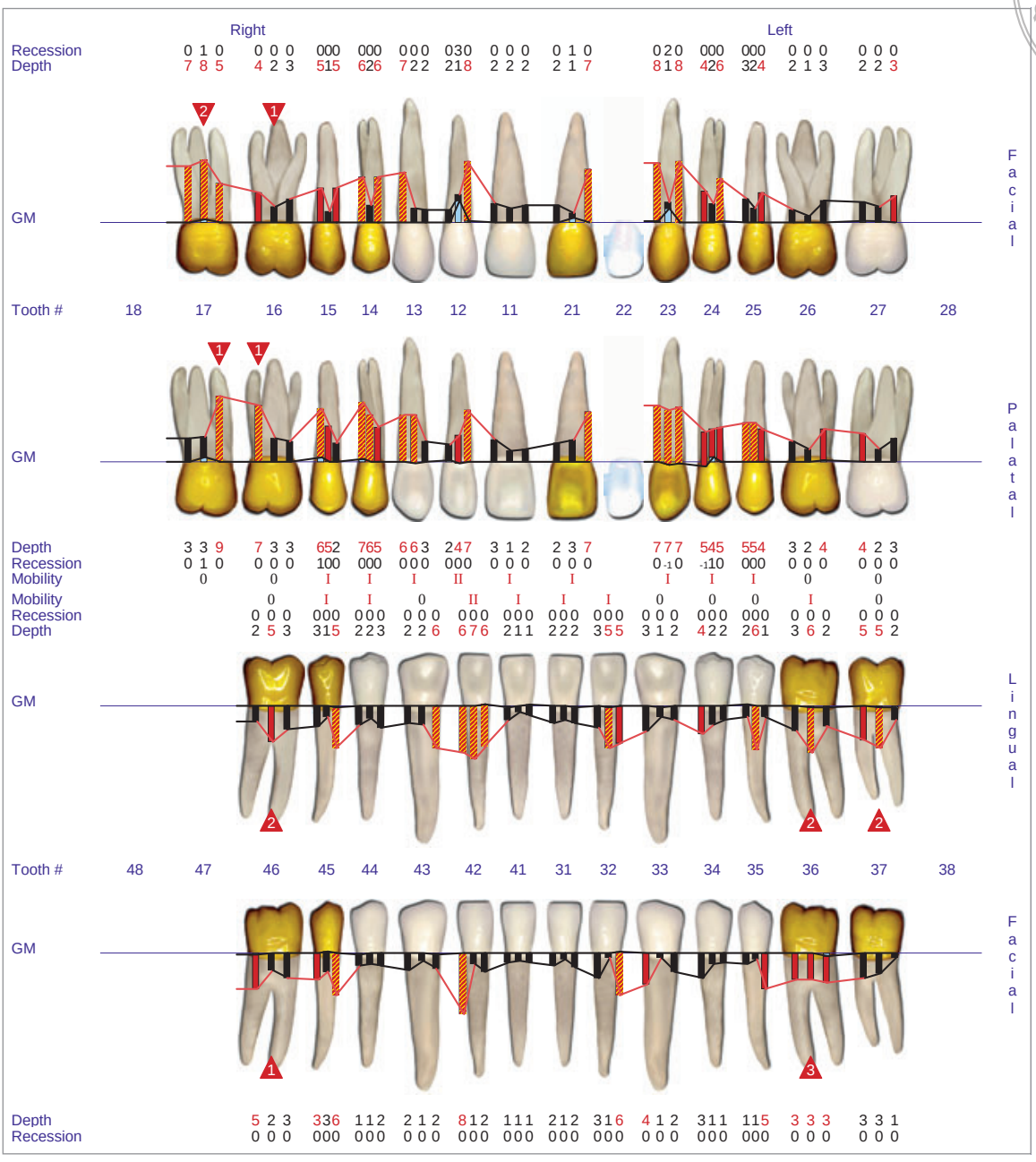

Abb. 3 Mit Florida Probe® gemessener Sondierungsbefund bei Erstvorstellung am 14.04.11.

Unterkieferfront Hygienedefizite. Die Patientin war sehr motiviert, da sie keine weiteren Zähne verlieren wollte.

Befund

Extraoraler Befund

Der extraorale Befund war unauffällig. Die Palpation der Kiefergelenke zeigte keine pathologischen Befunde.

Intraoraler Befund

Es fehlten die Zähne 18, 22, 28, 38, 47 und 48. Es zeigten sich ein partieller Füllungsverlust mit Fraktur des mesiovestibulären Höckers am Zahn 27 sowie überstehende Füllungsränder an den Zähnen 12 und 13. Die Zähne 16, 15, 25 und 45 zeigten sich im CO_2-Kältetest als nicht sensibel. Alle anderen reagierten normal. Der genaue Zahnstatus und die parodontalen Befunde sind den Abbildungen 1, 2 und 3 zu entnehmen. Die intraorale Untersuchung zeigte weiche und harte Beläge vor allem in Unter-

copyright by all rights reserved Quintessenz

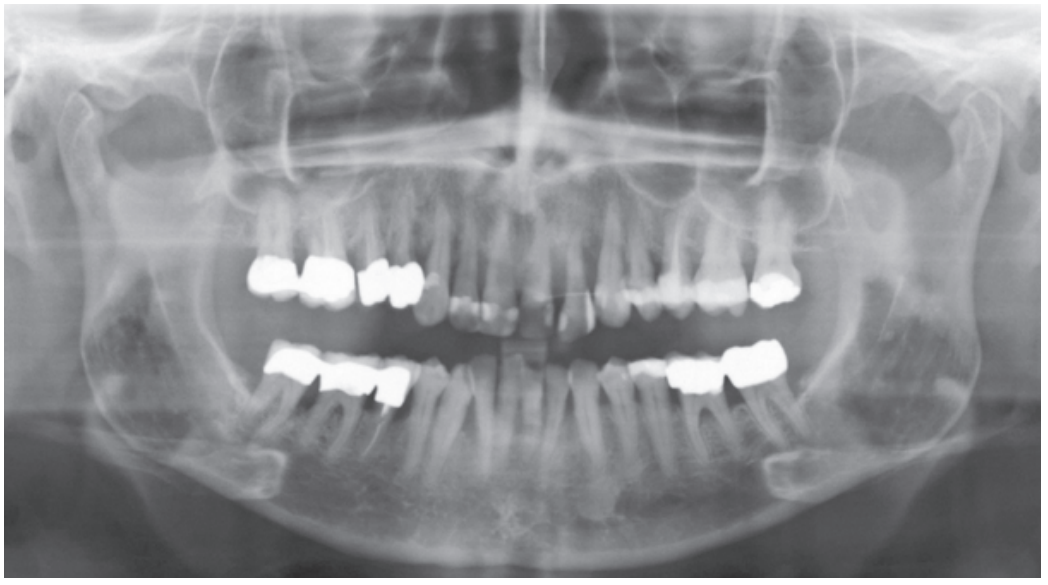

Abb. 4 Röntgenbild vom 13.04.07.

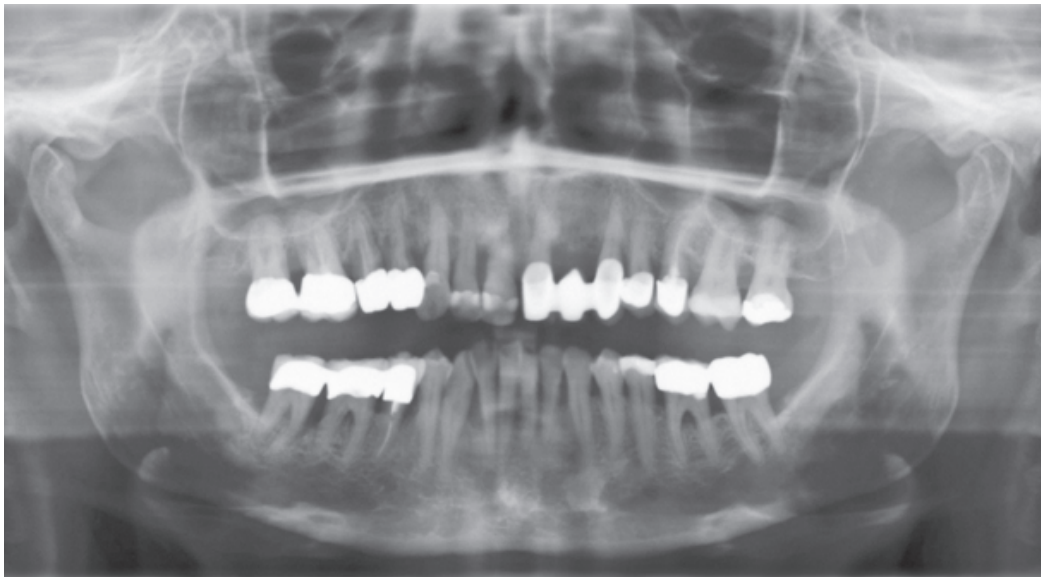

Abb. 5 Röntgenbild vom 23.06.09.

Abb. 6 Befund bei Erstvorstellung am 14.04.11 (OPG).

copyright by all rights reserved Quintessenz

kieferfrontzahnbereich. Am Zahn 46 entleerte sich Pus bei der Sondierung.

Röntgenbefund

Zu Behandlungsbeginn lagen drei Panoramaschichtaufnahmen aus den Jahren 2007/2009 und 2011 vor (Abb. 4 bis 6). Das erste der Bilder aus dem Jahr 2007 zeigt einen radiologisch erkennbaren Knochenabbau vor allem im Bereich der Oberkieferfront und im Molarenbereich des Ober- und Unterkiefers. Es zeigt sich ein fortgeschrittener Knochenabbau am Zahn 22 und es ist eine beginnende interradikuläre Osteolyse an den Zähnen 36 und 46 zu erkennen. Zudem finden sich kanalikulär röntgendichte Strukturen im Sinne von Wurzelfüllungen an den Zähnen 16, 15, 25 und 45. Es sind röntgendichte Verschattungen im Sinne von verblockten Kronen an den Zähnen 17/16, 15/14, 37/36, 45/46 und 47 zu erkennen. Auf der Röntgenaufnahme vom 23.06.09 zeigt sich ein weiteres Fortschreiten des Knochenabbaus. Der Zahn 22 wurde bereits entfernt und durch eine Brücke ersetzt. An den Zähnen 36 und 46 ist ein Fortschreiten der interradikulären Osteolyse zu erkennen. Zusätzlich zeigt sich ein vertikaler Einbruch an 47 mesial. Auf der Röntgenaufnahme, welche bei Erstvorstellung am 14.04.11 bei uns erstellt wurde, ist der Zahn 47 durch den Hauszahnarzt bereits entfernt worden. Der Knochenverlust zeigt im Vergleich zu den vorherigen Bildern eine deutliche Progression mit vertikalen Einbrüchen und einer deutlichen interradikulären Osteolyse an den Zähnen 36 und 46. Zusätzlich wurde am 24.10.11 ein Zahnfilm in Regio 13–16 angefertigt, welcher ebenfalls einen fortgeschrittenen Knochenabbau mit vertikalen Einbrüchen an 14–16 zeigt (Abb. 7).

Diagnosen

- Generalisiert schwere chronische Parodontitis
- Insuffiziente Füllungen an 27, 12, 13

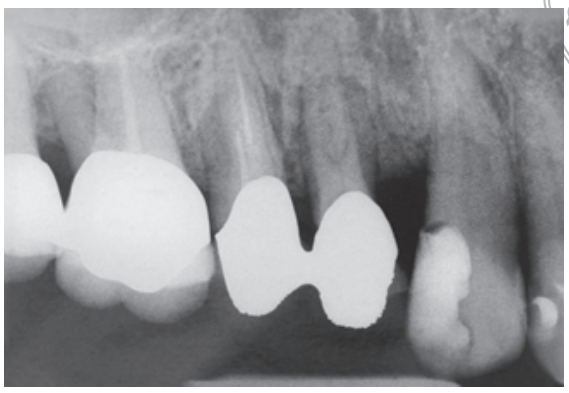

Abb. 7 Zahnfilm Regio 13–16 am 24.10.11.

Prognose

Die Prognose der Zähne 17, 15, 14 und 23 mit einem Knochenabbau von > 50 % der Wurzellänge und der Zahn 36 mit einem Furkationsgrad von III[1] muss als fraglich eingestuft werden, da der fortgeschrittene Knochenabbau sowie eine durchgängig zu sondierende Furkation mit einem erhöhten Risiko für Zahnverlust korreliert[2]. Da es sich bei den übrigen Zähnen mit fortgeschrittenem Knochenabbau um einwurzelige Zähne handelt, wurde die Prognose als gut eingestuft. Darüber hinaus konnte gezeigt werden, dass 80 % der Zähne mit einem initialen Knochenabbau von > 60 % über 10 Jahre erhalten werden können. Bei einem Knochenabbau von mehr als 80 % waren immer noch ca. 65 % nach 10 Jahren in situ[3]. Hierbei ist jedoch festzuhalten, dass eine endgültige prognostische Einschätzung der Zähne erst nach erfolgter antiinfektiöser Therapie erfolgen sollte.

Therapieplanung

Die vorgesehene Therapie sollte folgende Einzelmaßnahmen umfassen:

- professionelle Zahnreinigung mit weitergehender Mundhygieneinstruktion, um noch vorhandene Hygienedefizite zu beseitigen; Glättung der überstehenden Füllungen 13/12 und Erneuerung der Füllung an 27;
- antiinfektiöse Therapie mit unterstützender Gabe von Antibiotika;

copyright by all rights reserved Quintessenz

- erneute subgingivale Instrumentierung mit dem Vector-System (Dürr Dental AG, Bietigheim-Bissingen);
- Reevaluation der klinischem Situation;
- ggf. weiterführende parodontalchirurgische Maßnahmen;
- unterstützende Parodontitistherapie.

Die Patientin wurde bezüglich der geplanten Therapie eingehend beraten. Dabei wurde sie auf die erforderliche aktive Mitarbeit zum Erreichen des gewünschten Therapieergebnisses hingewiesen.

Therapie

Antinfektiöse Therapie

Die antiinfektiöse Therapie wurde in der Zeit vom 05.05.11 bis zum 25.08.11 durchgeführt. Die Patientin wurde zunächst eingehend über die Bedeutung der häuslichen Mundhygiene informiert. Dazu wurde der Patientin eine effiziente Mundhygiene mit Hilfsmitteln zur Interdentalraumpflege demonstriert, wobei sie diese Hilfsmittel bereits regelmäßig anwendete. Der Patientin wurde die Reinigung mittels Zahnseide, Zahnzwischenraumbürstchen und elektrischer Zahnbürste erklärt, um eine weitere Optimierung in der häuslichen Mundhygiene zu erreichen. Zusätzlich erfolgte die Erhebung von Mundhygieneindizes wie dem Plaque Control Record nach O´Leary et al.[4] und des Gingival Bleading Index nach Ainamo und Bay[5] (Tab. 1). In der professionellen Zahnreinigung wurden bei der Patientin am 05.05.11 alle supragingivalen weichen und harten Beläge entfernt. Nach abschließender Politur erfolgte eine lokale Fluoridierung. Am 26.05.11 erfolgte anschließend die subgingivale Kürettage aller Zähne mit Taschensondierungtiefen ≥ 3 mm in lokaler Anästhesie (Ultracain® D-S, Sanofi-Aventis, Frankfurt) innerhalb von 24 Std. nach dem Konzept der Full-Mouth-Disinfection mit intensiver Chlorhexidinapplikation[6–8]. Ebenfalls wurden die überstehenden Füllungen an den Zähnen 12 und 13 geglättet. Aufgrund des Schweregrades der Parodontitis und bereits mehrfach vorausgegangener nicht erfolgreicher Parodontitistherapien mit Parodontalabszessen und Zahnverlust wurde die subgingivale Reinigung mit einer adjuvanten Antibiotikagabe von 3 x 400 mg Metronidazol und 3 x 500 mg Amoxicillin täglich für 7 Tage nach Scaling kombiniert[9,10]. Die Patientin wurde angewiesen, in den nächsten 2 Wochen 2 x täglich zusätzlich zur regulären Zahnpflege morgens und abends mit einer 0,2 %igen Chlorhexidindigluconatlösung zu spülen. Zwei Wochen nach erfolgter subgingivaler Reinigung stellte sich die Patientin zur Kontrolle in der Praxis wieder vor. Es war bereits eine deutliche Verbesserung der gingivalen Entzündung festzustellen. Es zeigte sich kein Pus am Zahn 46. Am 06.07.11 erfolgte eine erneute subgingivale Instrumentierung mit dem Vector-System, um die Biofilmneubildung zu stören und damit eine klinische Verbesserung zu erreichen. Um hierbei eine schonende Bearbeitung der Wurzeloberfläche zu gewährleisten, wurde das Vector-Gerät gewählt[11].

Tab. 1 Mundhygieneindizes während der Parodontitistherapie.

Datum	GBI (%)	PCR (%)	BOP (%)
14.04.11	5	31	34
05.05.11	4	26	32
26.05.11	2	18	9
06.06.11	3	21	8
25.08.11	3	15	13
13.12.11	2	16	5
17.04.12	1	18	1
18.12.12	2	20	6

copyright by all rights reserved Quintessenz



Abb. 8 Sondierungsbefund 3 Monate nach antiinfektiöser Therapie am 25.08.11.

Reevaluation nach antiinfektiöser Therapie (Reevaluation 1)

Nach antiinfektiöser Therapie konnte eine deutliche Reduktion der Taschensondierungstiefen festgestellt werden (Abb. 8). Ebenso zeigte sich eine wesentlich verbesserte klinische Situation mit deutlicher Reduktion der Entzündung (Abb. 9). An den Zähnen 17, 16, 14, 13 und 42 zeigten sich weiterhin pathologisch vertiefte Taschen, sodass mit der Patientin nach eingehender Beratung vereinbart wurde, in Regio 15–13 weiterführende parodontalchirurgische Maßnahmen mit dem Versuch der Geweberegeneration durchzuführen. Die Taschen der Zähne 17 und 16 sollten bei dem chirurgischen Eingriff im Sinne einer Zugangslappenoperation subgingival unter Sicht gereinigt werden. Am Zahn 42 sollte eine erneute subgingivale Reinigung durchgeführt werden. Zusätzlich zeigte sich der Zahn 12 mit einem Lockerungsgrad von I. Bei der Überprüfung der statischen und dynamischen Okklusion wurde ein Frühkontakt bei Laterotrusion auf der palatinalen Füllung fest-

copyright by all rights reserved Quintessenz

Abb. 9 Klinische Situation nach antiinfektiöser Therapie am 25.08.11.

gestellt, welcher in der gleichen Sitzung beseitigt wurde.

Regenerative Paradontalchirurgie

Nach zweimalig vorhergehender Politur des Operationsgebietes in wöchentlichen Abständen zum Erreichen vollständiger Endzündungsfreiheit wurde die Operation am 24.10.11 durchgeführt. Nach Lokalanästhesie mit Ultracain® D-S forte erfolgte eine Lappenoperation mit einem Volllappen an den Zähnen 13–17. Im Bereich der Zähne 13, 14 und 15 wurde zusätzlich ein regenerativer Ansatz mit Emdogain gewählt. Dazu wurde ein modifizierter Papillenerhaltungslappen gebildet, wobei die Papille nach palatinal herausgelöst wurde[12]. Nach vollständiger Degranulation wurde die Wurzel mittels Hand- und Ultraschallinstrumenten gereinigt. Im Bereich der Furkationen kamen diamantierte Ansätze von KaVo Dental zum Einsatz. Anschließend erfolgten die Konditionierung der Wurzeloberflächen an den Zähnen 13, 14 und 15 mit EDTA (Pref-Gel®, Straumann, Basel, Schweiz) und die Applikation von Schmelzmatrixproteinen (Emdogain®, Straumann, Basel, Schweiz). Danach wurde der Lappen mit horizontalen Matratzennähten und Einzelknopfnähten (Seralene® 6/0, Serag-Wiessner, Naila) adaptiert (Abb. 10). Die Patientin spülte bis zur Entfernung der Nähte zweimal täglich mit einer 0,2 %igen Chlohrhexidinlösung und wurde angewiesen, in dem operierten Bereich für vier Wochen keine mechanischen Mundpflegemaßnahmen durchzuführen. Zusätzlich kam die Patientin zur wöchentlichen Kontrolle mit professioneller Politur und Reinigung des OP-Bereichs. Die Nähte wurden nach zwei Wochen entfernt, die Wundheilung verlief komplikationslos.

copyright by all rights reserved

Abb. 10 Klinische Situation im OP-Verlauf: a) Präparation des vollmobilisierten Lappens im Sinne der modifizierten Papillenerhaltungstechnik; b) Defektdarstellung 14 und 13; c) gereinigter Defekt 14 und 13; d) Nahtverschluss von vestibulär mit Seralene 6/0; e) Nahtverschluss von palatinal mit Seralene 6/0; f) und g) Zustand eine Woche post operationem; h) und i) Zustand zwei Wochen post operationem.

Reevaluation und unterstützende Parodontitistherapie

Nach erfolgter antiinfektiöser und regenerativer Parodontitistherapie erfolgte am 17.04.12 die Reevalution 2 (Abb. 11 und 12). Zunächst wurde die Risikoabschätzung nach dem System von Lang und Tonetti[13] mit dem Tool von Ramseier[14] durchgeführt. Für ein niedriges Risikoprofil sprach, dass keine Bereiche mit Sondierungstiefen von ≥ 5 mm vorlagen, die Patientin lediglich 2 Zähne verloren hatte, Nichtraucher ist, der BOP bei 1 % lag und keine bekannten systemischen und/oder genetischen Faktoren wie z. B. Diabetes mellitus vorlagen. Der Knochenabbauindex von 1,2 lag hingegen im hohen Risikobereich. Nach der vorliegenden Bewertung zeigte sich somit ein mittleres Risikoprofil. Der Patientin wurde empfohlen, im halbjährlichen Recall in der Praxis zur UPT zu erscheinen (Abb. 13). Auf Wunsch des überweisenden Zahnarztes und der Patientin erfolgte jedoch ein engmaschigeres Recall von vier Monaten.

copyright by all rights reserved Quintessenz



Abb. 11 Sondierungsbefund nach regenerativer Parodontalchirurgie 13 und 14 und offenem Scaling an 17 und 16 vom 17.04.12.

Die Patientin erschien dazu im Wechsel in unserer Praxis und beim Hauszahnarzt. In unserer Praxis wurden alle 8 Monate Sondierungsbefunde, sowie Mundhygieneindizes und Vitalitätsproben erhoben. Es erfolgte die Reinigung sämtlicher Zahnflächen mittels Hand- und Schallinstrumenten. Zusätzlich wurden persistierende Taschen mit Sondierungstiefen von 4 mm mit positivem BOP sowie Taschen von 5 mm und größer subgingival mit Hand- und Schallinstrumenten gereinigt. Es folgte eine Politur sowie eine lokale Fluoridierung der Zähne mit Elmex Gelee. Zusätzlich erfolgte die Remotivation und Instruktion zur Aufrechterhaltung einer effektiven Mundhygiene bei der professionellen Zahnreinigung.

copyright by all rights reserved Quintessenz

Abb. 12 Klinischer Befund am 17.04.12.

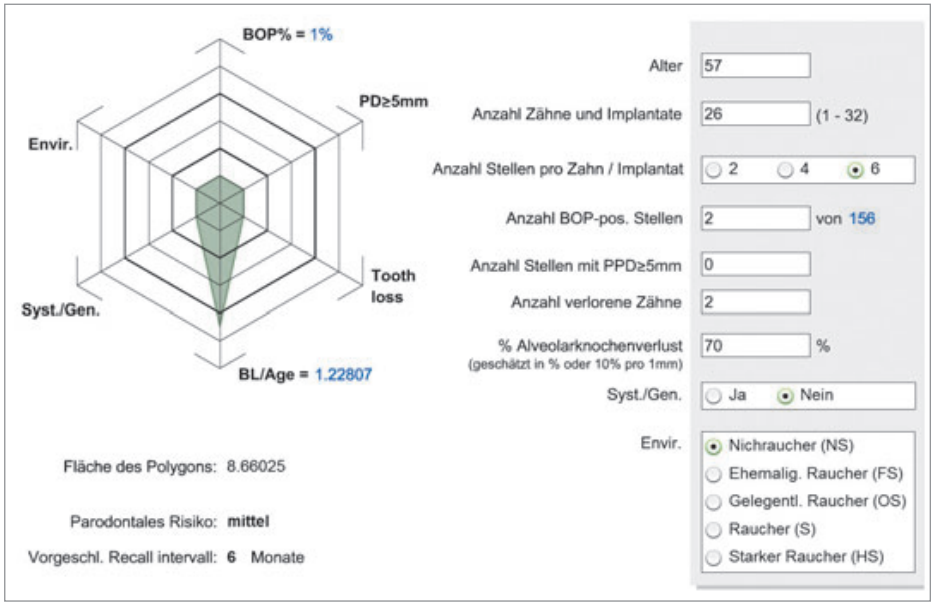

Abb. 13 Parodontitisrisikoeinschätzung nach Lang und Tonetti[13] vom 17.04.12.

copyright by all rights reserved Quintessenz



Abb. 14 Sondierungsbefund im Zuge der UPT am 18.12.12.

Epikrise und Prognose

Für die initial gestellte Diagnose „generalisiert schwere chronische Parodontitis“[15,16] spricht, dass die Patientin bei Erstvorstellung bereits 56 Jahre alt ist und der Attachmentverlust kontinuierlich erfolgte. Es handelt sich um eine generalisiert schwere Form der chronischen Parodontitis, da mehr als 30 % der Zahnflächen Attachmentverluste von ≥ 5mm zeigten. Die Ätiopathogenese der supra- und subgingivalen Plaque ist hierbei in der Literatur unumstritten, wobei zahnbezogene Faktoren wie z. B. Wurzeleinziehungen und Furkationsbeteiligungen sowie überstehende Füllungsränder zu einem Fortschreiten der parodontalen Zerstörung beitragen können. Da auch die bereits vorhergegangene Therapie zu keinem Stopp der Progression führte, wurde die mechanische antiinfektiöse Therapie mit der adjuvanten Antibiotikagabe des van Winkelhoff-Cocktails[10] kombiniert. Die Prozessqualität

copyright by all rights reserved Quintessenz

einer alio loco durchgeführten Parodontitistherapie ist schwierig zu beurteilen. Wurden alle subgingivalen Flächen sorgfältig instrumentiert? Die Plaquekontrolle der Patientin zumindest war mit einem PCR von 31 % nicht schlecht. Aus diesen Gründen wurde die erneute antiinfektiöse Therapie gleich mit der Gabe von Antibiotika kombiniert.

Zusätzlich erfolgte eine erneute subgingivale Instrumentation nach 6 Wochen, um das maximale Regenerationspotenzial auszuschöpfen und so möglicherweise eine chirurgische Intervention zu vermeiden. In unserer Praxis zeigte dieses Vorgehen sehr gute Resultate, woraufhin es in unser Therapiekonzept eingebunden wurde. Bevor dieses Vorgehen allgemein empfohlen werden kann, müssen seine Vorteile in klinisch kontrollierten Studien evaluiert werden. Um eine schonende und schmerzarme Behandlung der Wurzeloberfläche zu gewährleisten, wurde das Vector-System verwendet[11,17]. Jedoch ist ein höherer Zeitaufwand bei dieser Methode zu akzeptieren[18]. Bei der Reevalution nach 3 Monaten waren nur noch vereinzelt Sondierungstiefen von mehr als 5 mm feststellbar. Alle anderen Stellen zeigten eine deutliche Reduktion. Während der Behandlung zeigte sich keine starke Retraktion der Gingiva, sodass von Seiten der Patientin keine Einschränkung in der Ästhetik vorhanden war. Da sich an den Zähnen 13, 14, 15 sowie an 16 und 17 auch nach antiinfektiöser Therapie noch persistierende Taschen mit Tiefen bis 7 mm zeigten, bestand die Indikation für eine chirurgische Therapie. Je nach Literaturstelle werden Sondierungstiefen von mehr als 5 mm bzw. 6 mm mit einem erhöhten Risiko einer Parodontitisprogression in Verbindung gebracht, wonach sich eine chirurgische Therapie anschließen sollte[19–21]. Wir haben uns daher mit der Patientin entschieden, einen regenerativen parodontalchirurgischen Eingriff mit Emdogain an den Zähnen 15, 14 und 13 durchzuführen. Die Anwendung von Schmelzmatrixproteinen zeigt einen signifikanten Unterschied im Attachmentgewinn gegenüber der einfachen Lappenoperation. Im Vergleich zur GTR-Technik ist Emdogain aber einfacher zu applizieren und zeigt weniger postoperative Rezessionen und Beschwerden[22]. Die Zähne 16 und 17 wurden simultan im Sinne einer Zugangslappenoperation erneut unter Sicht gereinigt. Die röntgenologische Kontrolle nach 14 Monaten zeigte eine deutliche radiologisch sichtbare Knochendichtezunahme mit Ausbildung einer kortikalen Grenzlinie bei persistierendem vertikalem Defekt an 13 (Abb.15 und 16), welcher sich klinisch aber völlig reizlos darstellte. Am Zahn 14 zeigte sich mesial weiterhin eine erhöhte Sondierungstiefe von 5 mm. Intraoperativ zeigte sich an diesem Zahn eine Beteiligung der mesialen Furkation von Grad II. Für Prämolaren mit Furkationsbeteiligung ist nach GTR nur eine limitierte Verbesserung für die Regeneration von offenen Furkationen zu erwarten[23]. An Molaren ist diese Situation ebenfalls mit einer schlechteren Prognose für regenerative Therapien assoziiert. Lediglich bukkale Furkationsgrad-II-Defekte lassen sich an diesen vorhersagbar regenerieren[24]. Jedoch ist auch hierbei meist kein vollständiger Verschluss der Furkation möglich, sodass lediglich eine Reduktion der Furkation auf Grad I zu erreichen ist. Damit kann jedoch eine Verbesserung in der Langzeitprognose erreicht werden[2].

Die aktuellen Diagnosen in Bezug auf die parodontale Situation der Patientin (Befund vom 18.12.12) können wie folgt zusammengefasst werden:

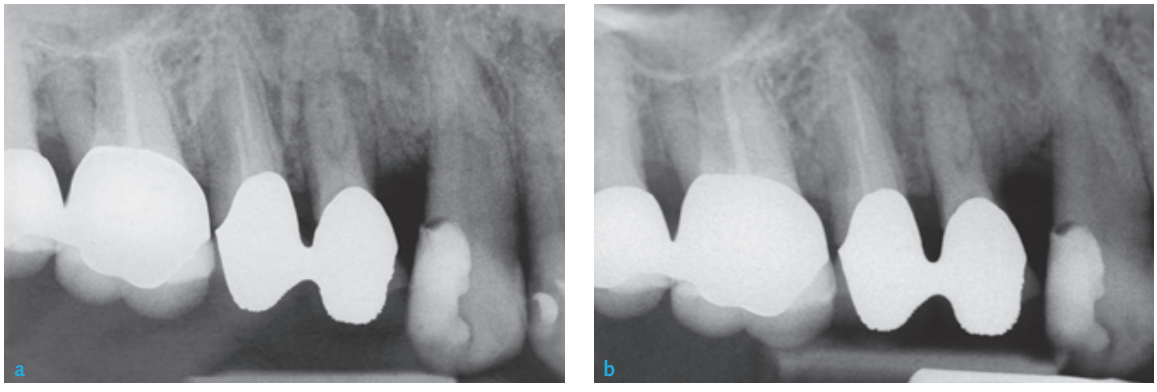

Abb. 15 Röntgenkontrolle vor und nach chirurgischer regenerativer Therapie.

copyright by all rights reserved

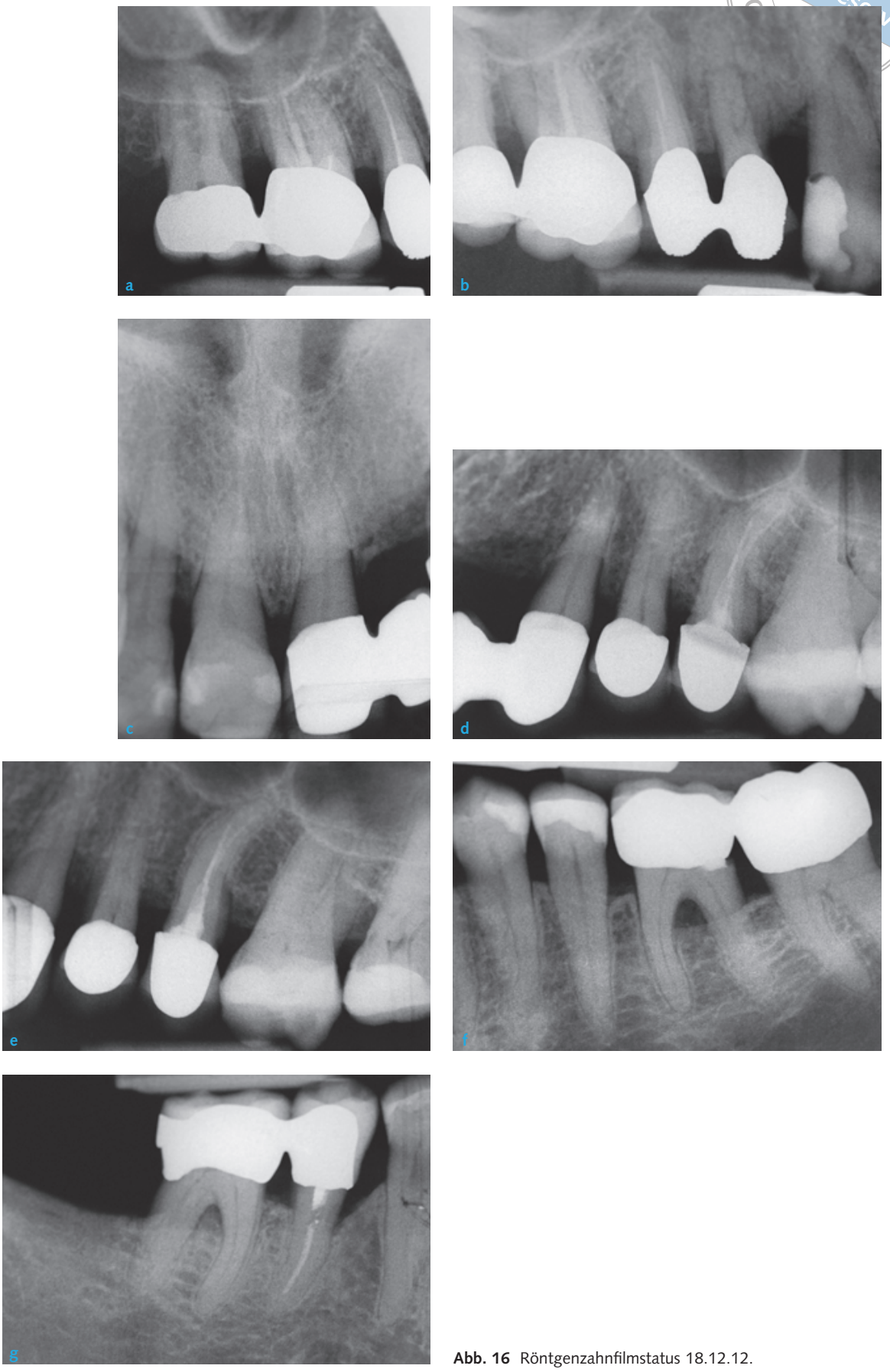

Abb. 16 Röntgenzahnfilmstatus 18.12.12.

copyright by all rights reserved

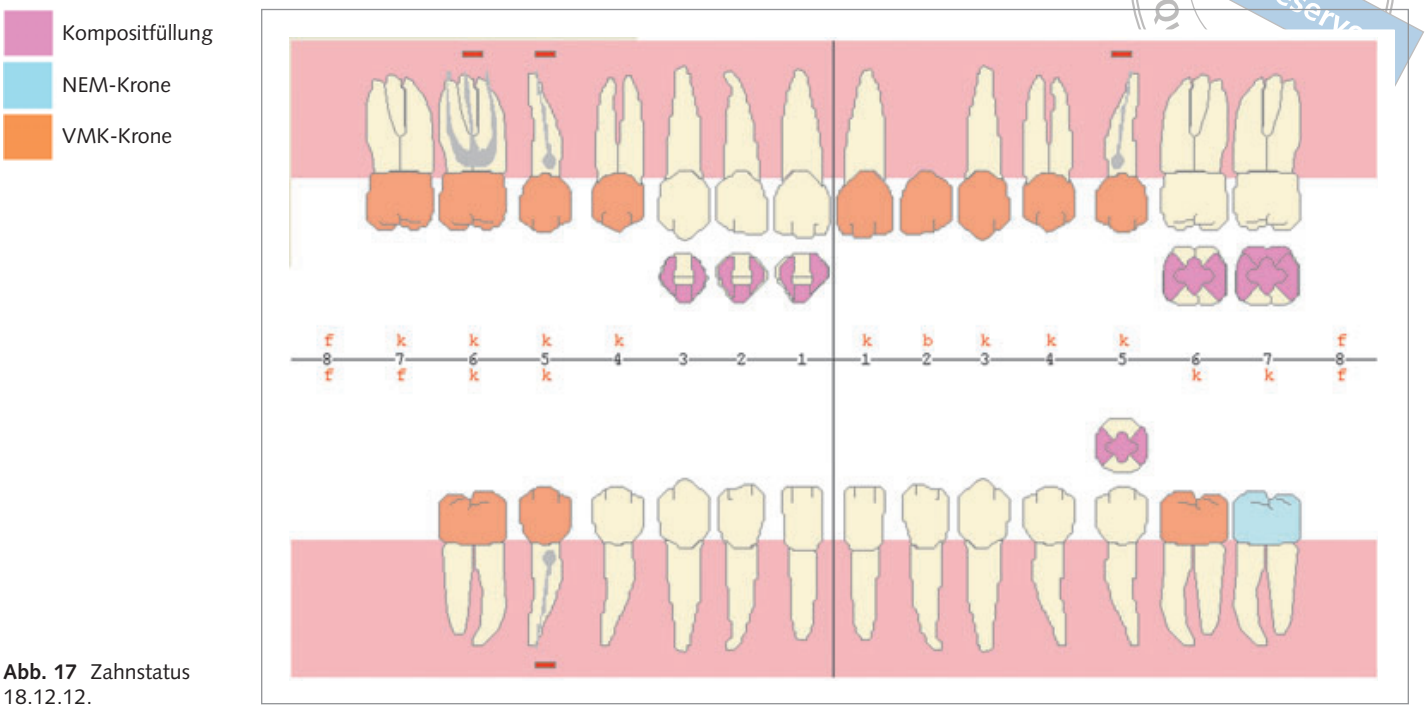

Abb. 17 Zahnstatus 18.12.12.

Abb. 18 Klinischer Befund am 18.12.12.

copyright by all rights reserved Quintessenz

Tab. 2 Qualitätsleitlinien Parodontologie der Schweizerischen Zahnärzte-Gesellschaft[27].

A+	B
Keine Sondierungswerte > 4 mm	Attachmentverlust mit Resttaschen > 5 mm
Minimales Bluten auf Sondieren (< 10 %)	Pus aus wenigen Resttaschen
Keine sichtbaren harten oder weichen Beläge	Bluten auf Sondieren > 25 %
Ästhetisch befriedigende Parodontalverhältnisse	Mundhygiene (Plaquebefall > 30 %)
Individuell optimale Okklusion	Gelegentlich Schmerzen
Patient ist Nichtraucher oder erfolgreich vom Rauchen entwöhnt	Geringfügig beeinträchtigte, korrigierbare Okklusion
A	**C**
Keine Sondierungswerte > 5 mm	Multiple Stellen mit Pusaustritt
Kein Pusaustritt	Wiederkehrende Abszedierungen
Gelegentliches Bluten auf Sondieren (≤25%)	Grobe Vernachlässigung der Mundhygiene
Niedriger Plaquebefall (≤ 30%)	Generalisiertes Bluten auf Sondieren
Schmerzfreiheit	Massiver Attachmentverlust ohne adäquate Behandlung
Befriedigende Okklusion	Deutlicher Attachmentverlust mit Taschenbildung bei Jugendlichen
Patient hat das Rauchen reduziert	Massive okklusale Störungen

- überwiegend endzündungsfreier Zustand nach systematischer Parodontaltherapie einer generalisiert schweren chronischen Parodontitis;
- lokalisiert persistierende Taschen an den Zähnen 16, 15, 14, 13, 26 und 46.

Im Vergleich zum Ausgangsbefund konnte die parodontale Situation der Patientin objektiv verbessert werden. Es zeigte sich eine effektive individuelle Mundhygiene mit einer deutlichen Reduktion der Sondierungstiefen auf unauffällige Werte. Die Prognose der Zähne 17, 15, 14 und 23 mit einem Knochenabbau von > 50 % der Wurzellänge und der Zahn 36 mit einem Furkationsgrad von III wurde zu Anfang der Therapie als fraglich bewertet. Zum jetzigen Zeitpunkt liegt jedoch ein weitestgehend entzündungsfreier Zustand mit Sondierungstiefen bis 5 mm vor. Diese Situation lässt sich im Zuge der regelmäßigen UPT gut kontrollieren, sodass die Patientin seit knapp einem Jahr eine stabile Situation zeigt. Die klinische Situation aller Zähne ist damit zum jetzigen Zeitpunkt als gut zu bewerten; da weitergehende Attachment- und Zahnverluste bei treuen Recall-Patienten eher seltene Ereignisse darstellen, ist die Prognose als gut zu bezeichnen[25,26]. Zur Beschreibung eines Behandlungsziels und zur Einschätzung einer erfolgreichen Therapie können die Qualitätsleitlinien der Schweizerischen Zahnärzte-Gesellschaft (SSO) verwendet werden (Tab. 2)[27]. Im vorliegenden Fall finden sich die meisten Kriterien unter A+ und A.

Literatur

1. Hamp SE, Nyman S, Lindhe J. Periodontal treatment of multirooted teeth. Results after 5 years. J Clin Periodontol 1975;2:126–135.
2. McGuire MK, Nunn ME. Prognosis versus actual outcome. III. The effectiveness of clinical parameters in accurately predicting tooth survival. J Periodontol 1996;67:666–674.
3. Pretzl B, Kaltschmitt J, Kim TS, Reitmeir P, Eickholz P. Tooth loss after active periodontal therapy. 2: tooth-related factors. J Clin Periodontol 2008;35:175–182.
4. O'Leary TJ, Drake RB, Naylor JE. The plaque control record. J Periodontol 1972;43:38.
5. Ainamo J, Bay I. Problems and proposals for recording gingivitis and plaque. Int Dent J 1975;25:229–235.
6. Mongardini C, van Steenberghe D, Dekeyser C, Quirynen M. One stage full- versus partial-mouth disinfection in the treatment of chronic adult or generalized early-onset periodontitis. I. Long-term clinical observations. J Periodontol 1999; 70:632–645.
7. Quirynen M, De Soete M, Boschmans G, Pauwels M, Coucke W, Teughels W, et al. Benefit of „one-stage full-mouth disinfection" is explained by disinfection and root planing within 24 hours: a randomized controlled trial. J Clin Periodontol 2006;33:639–647.
8. Quirynen M, Mongardini C, de Soete M, Pauwels M, Coucke W, van Eldere J, et al. The role of chlorhexidine in the one-stage full-mouth disinfection treatment of patients

copyright by all rights reserved Quintessenz

with advanced adult periodontitis. Long-term clinical and microbiological observations. J Clin Periodontol 2000;27: 578–589.
9. Beikler T KH, Flemmig TF. Adjuvante Antibiotikagabe in der Parodontitistherapie. Gemeinsame Stellungnahme der Deutschen Gesellschaft für Parodontologie (DGP) und der Deutschen Gesellschaft für Zahn-, Mund- und Kieferheilkunde (DGZMK). Deutsch Zahnarztl Z 2003;58:263–265.
10. van Winkelhoff AJ, Rodenburg JP, Goene RJ, Abbas F, Winkel EG, de Graaff J. Metronidazole plus amoxycillin in the treatment of Actinobacillus actinomycetemcomitans associated periodontitis. J Clin Periodontol 1989;16:128–131.
11. Braun A, Krause F, Frentzen M, Jepsen S. Removal of root substance with the Vector-system compared with conventional debridement in vitro. J Clin Periodontol 2005;32: 153–157.
12. Cortellini P, Prato GP, Tonetti MS. The modified papilla preservation technique. A new surgical approach for interproximal regenerative procedures. J Periodontol 1995;66:261–266.
13. Lang NP, Tonetti MS. Periodontal risk assessment (PRA) for patients in supportive periodontal therapy (SPT). Oral Health Prev Dent 2003;1:7–16.
14. Ramseier C. Risikobeurteilung. http://www.dental-education.ch/risikobeurteilung. 2012. Letzter Zugriff am 02.06.12.
15. Armitage GC. Development of a classification system for periodontal diseases and conditions. Ann Periodontol 1999; 4:1–6.
16. DGP DGfP. Klassifikation der Parodontalerkrankungen. Berlin: Quintessenz, 2002.
17. Braun A, Krause F, Nolden R, Frentzen M. Subjective intensity of pain during the treatment of periodontal lesions with the Vector-system. J Periodontal Res 2003;38:135–140.
18. Braun A, Krause F, Hartschen V, Falk W, Jepsen S. Efficiency of the Vector -system compared with conventional subgingival debridement in vitro and in vivo. J Clin Periodontol 2006; 33:568–574.
19. Kaldahl WB, Kalkwarf KL, Patil KD, Molvar MP, Dyer JK. Long-term evaluation of periodontal therapy: I. Response to 4 therapeutic modalities. J Periodontol 1996;67:93–102.
20. Matuliene G, Pjetursson BE, Salvi GE, Schmidlin K, Bragger U, Zwahlen M, et al. Influence of residual pockets on progression of periodontitis and tooth loss: results after 11 years of maintenance. J Clin Periodontol 2008;35:685–695.
21. Renvert S, Persson GR. A systematic review on the use of residual probing depth, bleeding on probing and furcation status following initial periodontal therapy to predict further attachment and tooth loss. J Clin Periodontol 2002;29 (Suppl 3):82–89; discussion 90–81.
22. Esposito M, Grusovin MG, Papanikolaou N, Coulthard P, Worthington HV. Enamel matrix derivative (Emdogain(R)) for periodontal tissue regeneration in intrabony defects. Cochrane Database Syst Rev 2009:CD003875.
23. Proestakis G, Bratthall G, Soderholm G, Kullendorff B, Grondahl K, Rohlin M, et al. Guided tissue regeneration in the treatment of infrabony defects on maxillary premolars. A pilot study. J Clin Periodontol 1992;19:766–773.
24. Jepsen S, Eberhard J, Herrera D, Needleman I. A systematic review of guided tissue regeneration for periodontal furcation defects. What is the effect of guided tissue regeneration compared with surgical debridement in the treatment of furcation defects? J Clin Periodontol 2002;29(Suppl 3): 103–116; discussion 160–102.
25. Axelsson P, Nystrom B, Lindhe J. The long-term effect of a plaque control program on tooth mortality, caries and periodontal disease in adults. Results after 30 years of maintenance. J Clin Periodontol 2004;31:749–757.
26. Hirschfeld L, Wasserman B. A long-term survey of tooth loss in 600 treated periodontal patients. J Periodontol 1978;49: 225–237.
27. Schweizerische Zahnärzte-Gesellschaft (SSO). Qualitätsleitlinien in der Zahnmedizin. Schweiz Monatsschr Zahnmed 2005;115:107–118.

Treatment of generalized severe periodontitis—Possibilities of preserving teeth

KEYWORDS *guided tissue regeneration, severe periodontitis, periodontal therapy/surgery, enamel matrix derivatives*

The regeneration of lost supporting tissue in combination with esthetic preservation is desirable in the treatment of severe periodontitis with advanced attachment loss. Regenerative periodontal surgery using enamel matrix proteins makes this goal achievable. The systematic periodontal therapy for generalized severe chronic periodontitis along with subsequent regenerative therapy is described in a case report of a 56-year-old woman.